

Artroscopía de Cadera: Indicaciones, Resultados y Complicaciones. Revisión Bibliográfica y Experiencia Personal

Tomas R. Vilaseca, Jorge A. Chahla
Hospital Británico de Buenos Aires

RESUMEN

Objetivo: Revisar la bibliografía acerca de artroscopia de cadera, evaluando los resultados de los últimos años.

Materiales y Métodos: Se realizó una búsqueda de artículos sobre resultados de artroscopia de cadera, desde 2000 a la fecha, utilizando PubMed. Poniendo énfasis sobre indicaciones resultados y complicaciones.

Resultados: La bibliografía actual demuestra que la artroscopia de cadera es una técnica segura, reproducible y con bajas complicaciones para la preservación articular. Con resultados muy buenos o excelentes cuando la indicación y el tratamiento de la patología son realizados correctamente.

Conclusión: En la literatura el uso de artroscopia de cadera para el tratamiento del síndrome de fricción femoro acetabular presenta un buen nivel de evidencia, así también para el tratamiento de lesiones labrales, artritis séptica, lesiones extra-articulares y patología sinovial. Aún se deben realizar más estudios de nivel de evidencia I o II para comprobar la eficacia de este procedimiento.

Nivel de evidencia: V.

Tipo de estudio: Revisión bibliográfica.

Palabras clave: Artroscopia de Cadera; Indicaciones; Resultados

ABSTRACT

Purpose: To review current literature on hip arthroscopy, focusing mainly on results.

Material and Methods: Literature review was performed using PubMed database from 2000 to 2015. Results, indications and complications were the main topic of the search.

Results: The current concepts in hip arthroscopy prove the technique to be to be a safe, reproducible and with low complication rate. Having good to excellent results when properly indicated and correct treatment are practiced.

Conclusions: The use of arthroscopy for Femoro Acetabular impingement, septic arthritis, labral lesions, sinovial pathology and extra-articular lesions is well documented. More higher quality trials are needed to provide support for this surgical technique.

Level of evidence: V.

Study design: Review.

Key words: Hip Arthroscopy; Indications; Results

INTRODUCCIÓN

Los procedimientos tendientes a la preservación de la cadera han experimentado un crecimiento exponencial en los últimos años. El progreso imagenológico y el perfeccionamiento de la técnica artroscópica ha permitido una mejor comprensión de la patología degenerativa incipiente de esta articulación.^{1,2}

La primera descripción de un artroscopia de cadera fue en el año 1931 en especímenes cadavéricos. Recién en el año 1970 comenzaron a surgir las primeras experiencias clínicas.

La variedad de patologías que pueden ser tratadas por vía artroscópica en la cadera han aumentado considerablemente en los últimos años, el avance tecnológico y la mayor comprensión de las distintas patologías han permitido ampliar su indicación³. Sin embargo, estas indicaciones y los límites de la técnica deben ser evaluados, así de esta manera se puede evitar un aumento en las tasas de fracaso de la técnica.

El tratamiento cruento de las patologías de la cadera clásicamente se ha realizado por vía abierta, luxación controlada o por vía artroscópica. La primera ha sido el "gold standard" ya que permite visualización directa de los 360 grados

del cuello femoral y de casi la totalidad del acetábulo. También ha permitido evaluar y conocer la vascularización del fémur proximal. A pesar de estos beneficios es considerada una "cirugía mayor", en la cual se sacrifica el ligamento redondo y se debe osteotomizar el trocánter mayor, lo cual lleva a una rehabilitación prolongada y otras potenciales complicaciones.

La artroscopia ha evolucionado rápidamente y se convirtió en el método más aceptado para el tratamiento de la patología no artrósica de la cadera. Acompañado de un avance tecnológico, derivado de muchas técnicas artroscópicas de otras articulaciones, permite el tratamiento seguro y reproducible de la patología intraarticular. Secundariamente le ofrece al paciente una cirugía menos invasiva con menos daño de los tejidos y una rehabilitación mas corta. En contrapartida esta técnica posee una curva de aprendizaje prolongada con posible daño secundario iatrogénico al cartílago, capsula y labrum. La necesidad de revisión, la resección correcta, las complicaciones de la tracción, y la extravasación de líquido, hacen que no sea una técnica sencilla para el principiante.

Los resultados son comparables entre las distintas técnicas, aunque los trabajos publicados comparando cirugía abierta con artroscopia muestran excelente evolución tanto en cirugía abierta como es artroscópica.

Tomas R. Vilaseca
trvilaseca@gmail.com

El propósito de esta actualización es proporcionar una descripción completa del nivel de evidencia disponible para apoyar el uso de la artroscopia de cadera para las distintas indicaciones descritas en la literatura, describir las posibles complicaciones y los resultados obtenidos en los últimos años.

ANATOMÍA Y FUNCIÓN DEL LABRUM ACETABULAR

El labrum es una estructura fibrocartilaginosa que bordea circunferencialmente el acetábulo, se continúa con el ligamento transversa a distal tanto en anterior como posterior. La cara articular presenta poca vascularización, mientras que la cara capsular presenta la mayor vascularización y potencial de curación.

La función principal del labrum es el efecto de sellado que produce sobre la cabeza femoral, interviene secundariamente en la estabilidad de la articulación, genera una limitación de los rangos de movilidad más extremos y contribuye a la transmisión más equitativa de la carga.

Las lesiones del mismo han sido clasificadas según su patrón de ruptura, (longitudinales, radiales, desinserción, fibrilares), o según su mecanismo lesional (traumática o degenerativa). Seldes y col., describieron una clasificación según tipos histológicos, 1- lesión a nivel de la unión condrolabral, siendo este tipo mas característico ante la presencia de lesión tipo CAM. Esta genera mayor lesión a nivel del cartilago articular y en menor medida al labrum propiamente dicho. 2- Este patrón lesional se presenta mas a nivel de la sustancia labral generando fisuras a nivel de la cara capsular del mismo, estas son mas frecuentes en la fricción tipo PIN-CER, donde se lesiona inicialmente el labrum en si y posteriormente el cartilago.

CLÍNICA

Una historia clínica, interrogatorio y examen físico exhaustivos son de vital importancia. Es fundamental conocer y diferenciar otras causas de dolor referido, como patología lumbar, intrapélvica, dolor sacroilíaco, hernia deportiva y bursitis trocantérica, entre otros.

La forma de presentación puede ser clasificada según el tiempo de evolución en aguda, subaguda (progresiva) y crónico, lo que puede ayudar a inferir el diagnóstico causal. Habitualmente los pacientes refieren dolor inguinal, aunque también pueden referir dolor lateral, en cara anterior del muslo o dolor posterior. Idealmente el examen físico debe ser realizado en forma sistemática y reproducible, para lograr una mejor comprensión de la patología, y de esta manera poder llegar a un diagnóstico preciso.^{18, 19}

Debemos poder diferenciar las distintas patologías rela-

cionadas, por lo cual un examen general también debe ser realizado. La evaluación de la longitud de los miembros inferiores, patología lumbar, de la pared abdominal, de la rodilla ipsilateral y el estado vascular y neurológico de ambos miembros inferiores deben ser evaluados.

Las maniobras provocativas pueden reproducir el dolor o sintomatología mecánica del paciente. Dentro de ellas encontramos la prueba de flexión aducción y rotación interna (FADIR), flexión abducción y rotación externa (FABER), rotaciones en extensión, elevación contra resistencia, prueba de McCarthy, la cual consiste en llevar la pierna en flexión y rotación externa máxima a extensión aducción y rotación interna. Estas pruebas suelen replicar el dolor aunque ninguna es específica para la patología. Aún no se ha encontrado ninguna prueba que sea lo suficientemente sensible y específica para establecer diagnóstico etiológico.

RADIOLOGÍA

Las radiografías son el inicio del estudio imagenológico de la cadera dolorosa. El frente de ambas caderas con el coxis a 2-3 cm del pubis, con la incidencia correctamente centrada, nos permite una correcta evaluación del acetábulo, la medición de ángulo centro borde lateral (ACBL) (fig. 1) cuyo valor normal es >25 y <35 , y poder visualizar la presencia del signo del "8" (signo del entrecruzamiento) diagnóstico de PIN-CER (fig. 2) y el ángulo de tönemis. La radiografía de perfil con cuello femoral elongado, se logra con la cadera a 90 de flexión y 20 de abducción (proyección de Dunn), la cual nos permite evaluar el ángulo α cuyo valor normal es $<50^\circ$. Un valor mayor nos define la presencia de CAM (fig. 3). El falso perfil también debe formar parte de la evaluación radiológica inicial para la medición del ángulo centro borde

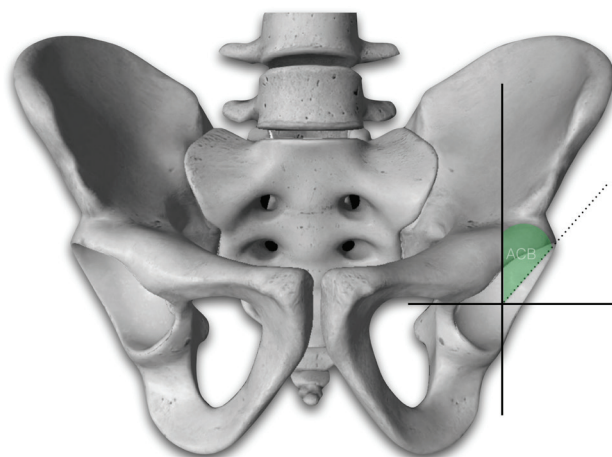


Figura 1: Esquema demostrando medición del ángulo centro-borde (ACB) en un acetábulo izquierdo evidenciando el grado de cobertura lateral del techo acetabular. Se realiza una línea horizontal entre el centro de la cabeza femoral y se traza una línea perpendicular a esta que atraviesa el centro de la cabeza femoral a estudiar. Se traza otra línea entre el centro de la cabeza femoral y el borde más lateral del acetábulo y se mide el ángulo formado con respecto a la línea vertical. Se considera normal un valor mayor a 25° , entre 20 a 25° se considera límite, e inferior a 20° patológico.

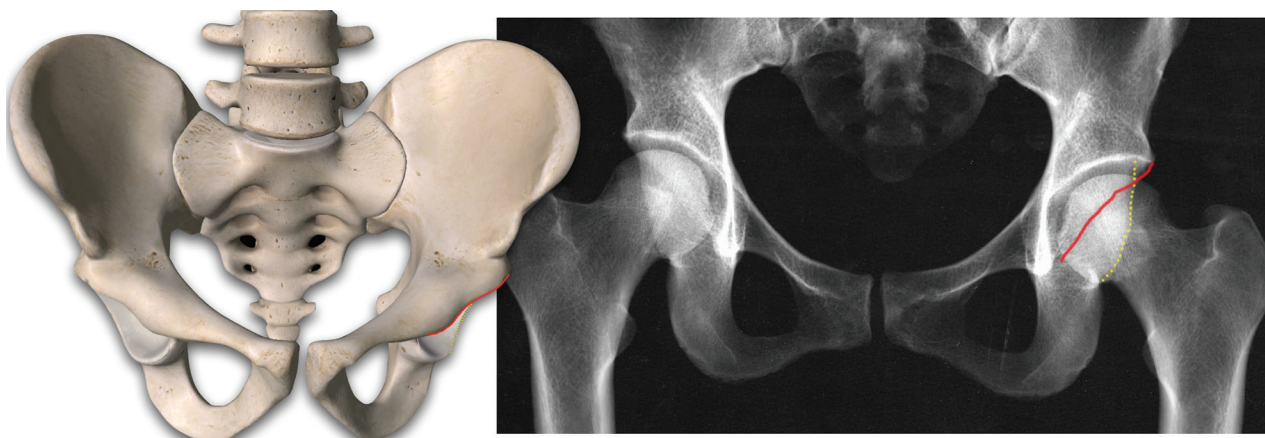


Figura 2: Radiografía anteroposterior de cadera (derecha) con su correspondiente esquema (izquierda) en la cual puede objetivarse un acetábulo retrovertido (ambas líneas se cruzan dando lugar al "signo del cruce" o "signo del 8") Este signo también puede observarse cuando hay un exceso de cobertura anterior de la cadera.

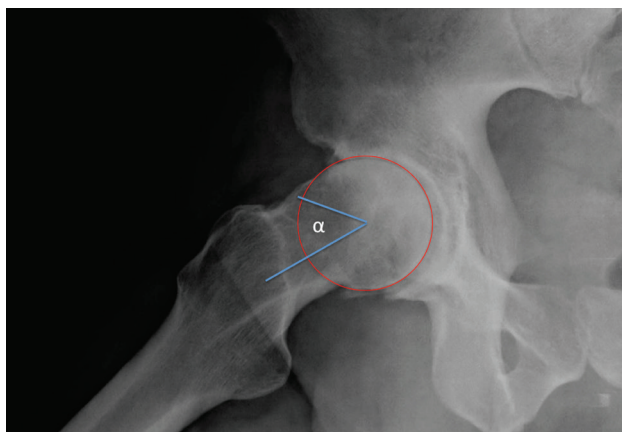


Figura 3: Radiografía con proyección de Dunn (cadera derecha). Útil para la medición del ángulo alfa: formado por el eje del cuello del fémur y la línea que une el centro de la cabeza con el punto donde la distancia del contorno al centro es mayor que el radio, se considera patológico por encima de 50°.

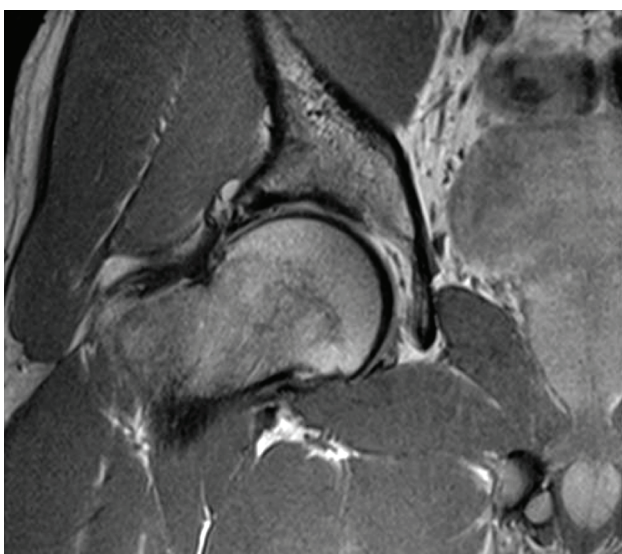


Figura 4: Imagen de RMN de cadera derecha (secuencia T2) donde puede apreciarse la lesión labral.

anterior (ACBA) que evidencia la falta de cobertura anterior de manera mas fidedigna que la radiografía de frente.

TOMOGRAFÍA Y RECONSTRUCCIÓN 3D

La tomografía axial computada (TAC), nos permite mayor detalle de la estructura ósea, una medición más exacta de los ángulos previamente descritos. A su vez la medición de la versión femoral y la versión acetabular. Es de especial interés la reconstrucción 3D, específicamente con sustracción de acetábulo o fémur para poder planificar la cirugía, ya que nos permite ver los lugares precisos de las alteraciones óseas y la cantidad de hueso que es necesario reseca, sea en el acetábulo o en la transición cabeza cuello.

RESONANCIA MAGNÉTICA NUCLEAR

La Resonancia Magnética Nuclear (RMN) nos permite una evaluación de los tejidos blandos de la articulación (labrum, cartílago, bursa, tendones) (fig. 4). Algunos autores recomiendan el uso de artro RMN. El autor senior de este trabajo (TRV) no la considera necesaria ya que aunque permite definir mejor las lesiones labrales, no deja de tener el riesgo de complicaciones. La mayor utilidad de la RMN es la evaluación de la presencia de geodas, de edema subcondral, o patología ósea como NOA u osteoporosis transitoria del adulto, patologías que no son de resolución artroscópica e inclusive en ciertas ocasiones contraindican la cirugía de conservación articular.

ETIOLOGÍA

El tratamiento eficaz de la patología de cadera no artrósica depende del correcto diagnóstico y la comprensión de la alteración mecánica de la articulación. Las principales causas de estos trastornos son: 1- Síndrome de fricción femoroacetabular (SFFA), 2- trauma, 3- displasia, 4- fricción del psoas, 5- laxitud o movilidad supra fisiológica, 6- degenerativo, 7- cadera en resorte interna o externa, 8- patología sinovial, 9- artritis séptica y 10- evaluación de

artroplastia total de cadera ante la sospecha de material suelto intraarticular. Las indicaciones de artroscopia de cadera son, aquellos pacientes que presentan sintomatología de por lo menos un mes, sin mejoría al tratamiento conservador, con examen físico indicativo de patología intraarticular, imágenes compatibles de lesión intraarticular y alteraciones óseas tratables por vía artroscópica.

Síndrome de Fricción Femoroacetabular

La presencia de alteraciones morfológicas del fémur y/o del acetábulo, provocan fuerzas de contacto anormales sobre el labrum y el cartílago articular. Estas fuerzas, se cree llevan un desgaste prematuro de la articulación progresando a la degeneración artrósica a corto plazo. Ganz y col. han identificado al SFFA como la principal causa de lesiones labrales en ausencia de displasia. La presencia de alteraciones morfológicas de la cadera genera una limitación en el rango de movilidad, provocando impacto o fricción del cuello acetabular con el labrum y el cartílago acetabular. Las dos formas de SFFA, son el PINCER y el CAM y cada una provoca un patrón lesional característico. La primera provoca un atrapamiento del labrum entre la ceja anterior y el cuello femoral. Con el pasar del tiempo, la alteración de la ceja anterior genera una lesión de contragolpe (contre-coup), la cual lesiona el cartílago de la ceja posterior producto del golpe de la cabeza femoral por el desplazamiento posterior secundario a la fricción. Típicamente las lesiones de este tipo de fricción tienden a ser más globales. El tipo CAM desplaza el labrum acetabular hacia la capsula y provoca una presión y fricción de la alteración del cuello femoral sobre el cartílago. Esta presión anormal provoca una lesión de la unión condro-labral y la característica lesión de desprendimiento del cartílago del hueso subcondral en la zona antero superior del acetábulo. Las lesiones condrales del CAM, aunque más focales tienden a ser más severas que las del PINCER.

Estas dos formas de fricción se pueden dar por separado aunque se ha demostrado que la gran mayoría de los casos se dan en forma conjunta, es decir SFFA mixto, en más del 80% de los casos.

Philippon y col. demostraron que el SFFA es la causa más frecuente de dolor de cadera, disminución de capacidad deportiva y limitación de movilidad en deportistas.

Inestabilidad Traumática

La inestabilidad femoroacetabular generalmente se ve asociada a traumatismos de alta energía, como accidentes automovilísticos y habitualmente presentan una fractura asociada. Esta patología requiere tratamiento precoz, para disminuir la posibilidad de necrosis de la cabeza femoral y el daño condral en forma tardía.

Las luxaciones de menor energía, como las deportivas no

suelen presentar lesiones óseas.

La presencia de dolor crónico posterior a una luxación o subluxación de cadera puede deberse a cuerpos libres, lesiones del ligamento redondo, o lesiones condrales.

El antecedente de una luxación femoroacetabular obliga a evaluar la totalidad del labrum, ya que en principio la lesión es posterior, debido al mecanismo lesional pero el resto del labrum también puede presentar lesión, por presencia de SFFA o debido a la lesión propiamente dicha.

Displasia Acetabular

La displasia acetabular definida como un ángulo centro borde menor a 20°, genera una hipertrofia del labrum, ya que esta estructura debe soportar mayor carga, compensando la falta de estructura ósea. La artroscopia de cadera no es una contraindicación para el tratamiento de dicha patología pero, los resultados son mejores de combinarse con una osteotomía periacetabular.

Artrosis Femoroacetabular

La patología degenerativa de la articulación femoroacetabular genera lesión del cartílago articular y del labrum. La resección de los osteofitos, cuerpos libres o lesiones labrales puede mejorar la sintomatología mecánica en algunos pacientes. Este procedimiento no debe ser utilizado para todos los pacientes, ya que los resultados no son uniformes ni predecibles. Inclusive el resultado puede empeorar la sintomatología. Se debe tener especial cuidado con los pacientes que presentan lesión de espesor completo del cartílago femoral, ya que dichos pacientes evolucionan peor que las lesiones acetabulares.

Fricción del psoas

Las lesiones del labrum ocurren habitualmente en la porción anterosuperior, sea por displasia o por SFFA. Menos frecuentemente en la porción estrictamente anterior, el labrum se lesiona sin alteraciones óseas debido a la fricción del tendón del psoas. La presencia de esta lesión sobre la porción anterior del labrum sugiere que la fricción del psoas es la causa de dicha lesión.

TRATAMIENTO ARTROSCÓPICO

La artroscopia de cadera es de las prácticas ortopédicas con mayor crecimiento en los últimos años. Este crecimiento se debe a una mayor comprensión de la patología y avances tecnológicos, los cuales permiten lograr resultados similares a los de cirugía abierta con menor morbilidad.

La artroscopia de cadera se puede realizar en decúbito supino o lateral, dependiendo de la preferencia del cirujano. Es de gran importancia poder reproducir la posición del paciente cualquiera fuera la preferencia del cirujano, y

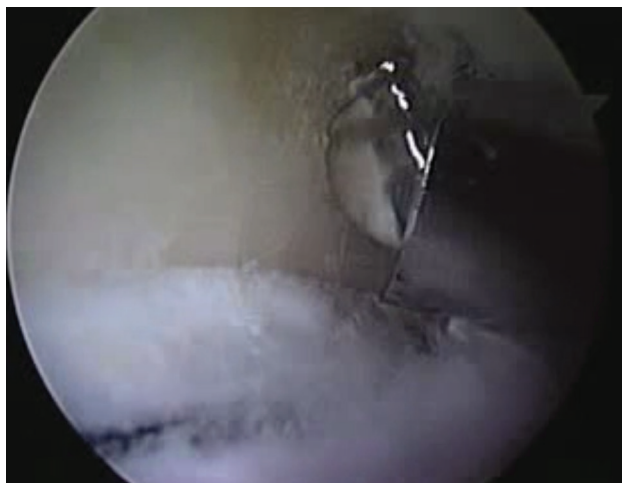

Figura 5: Preparado del espacio sub-espinal con burr en una cadera derecha.

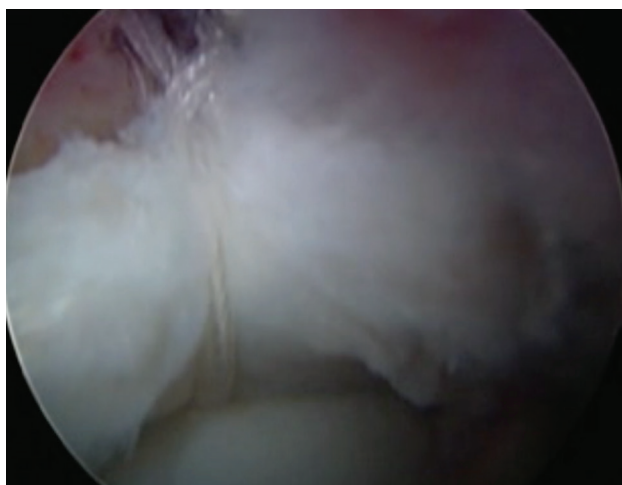

Figura 6: Re-anclaje del labrum con arpones y suturas alrededor del labrum (loop).

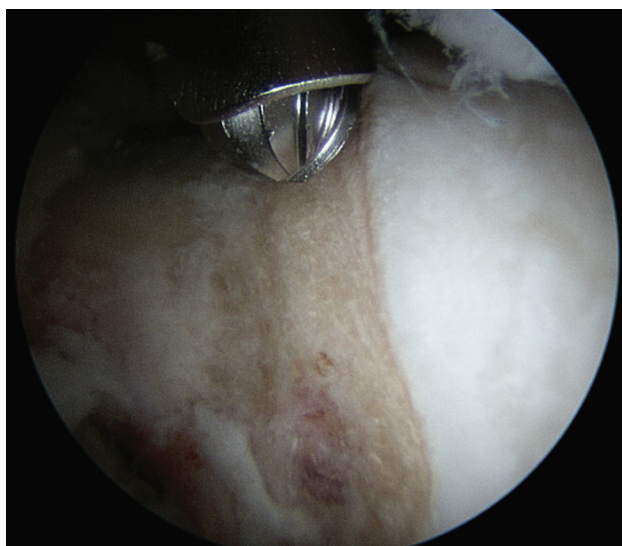


Figura 7: Resección del impingement tipo CAM en el cuello femoral mediante la utilización del burr.

conocer las ventajas de una u otra posición.

Los portales deben realizarse con cuidado, bajo visión radioscópica y/o directa, deben ser correctamente colocados, ya que una incorrecta ubicación genera dificultades para

la visualización y el tratamiento de las lesiones. El primer portal es el antero lateral, ya que es el más seguro sin ayuda de la visión artroscópica. Bajo radioscopia se coloca una aguja espinal a 1 cm distal y 1 cm anterior al trocánter mayor. Luego a través de instrumental canulado se coloca la óptica de 70 grados dentro de la articulación. El portal anterior se coloca en el triángulo de seguridad bajo visión directa. Otros portales pueden realizarse según necesidad y la patología que se pretende tratar.

Según necesidad se realiza capsulotomía para facilitar el movimiento del instrumental y mejorar la visualización. Debe evaluarse toda la articulación en compartimento central, cartílago acetabular, labrum, ligamento redondo, cartílago femoral y en el compartimento periférico la transición cabeza cuello, la membrana sinovial y el sellado del labrum sobre la cabeza femoral.

Tratamiento del SFFA

En presencia de SFFA el tratamiento de las alteraciones óseas es primordial, ya que la falta de corrección es la principal causa de fallo. Habitualmente se trata la lesión PINCER primero (fig. 5). Esto se lleva a cabo con un burr, realizando la resección de la ceja según la planificación preoperatoria. Según Philippon y col.,³ la resección de la ceja debe realizarse entre 5-8 mm. Esta cantidad de resección sería suficiente para normalizar la cobertura anterior. Siempre se debe tener en cuenta de no resecar de excesivamente ceja anterior, ya que se puede generar una inestabilidad o falta de cobertura. En caso que la unión condro labral se encuentre indemne se puede realizar resección de PINCER sin desinserción del labrum y luego realizar el re anclaje del mismo (fig. 6), o bien se puede desinsertar el labrum, resecar la lesión ósea y reparar el labrum en su lugar.

La reparación del labrum se realiza con arpones, los cuales deben ser colocados con cuidado para no violar la articulación. Ante la duda se puede corroborar la colocación bajo visión radioscópica. Esta reparación se puede hacer con puntos intrasustancia, en aquellos en los que el labrum mide más de 5 mm o con puntos perilabiales. Los resultados de estas dos técnicas son similares, inclusive de ser necesario se pueden realizar ambos tipos de sutura con resultados similares.⁴

Una vez finalizado el tiempo central se suelta la tracción, se flexiona la cadera 30-40 grados y se realiza la inspección del compartimento periférico desde el repliegue sinovial medial hasta la entrada de los vasos retinaculares (hora 6 a 12).

La resección del CAM se realiza con burr, según lo planificado (fig. 7). Generalmente entre 5-7 mm de profundidad alcanzan para evitar la fricción residual. De ser necesario se puede realizar una resección mayor, teniendo especial cuidado en la profundidad, vigilando bajo con-

tro radioscópico. Mardones y col.,⁵ comprobaron en especímenes cadavéricos que la resección menor a un 1/3 del diámetro del cuello femoral no debilita el fémur.

RESULTADOS

Desde la descripción del SFFA, el tratamiento ideal fue la luxación controlada, para la osteocondroplastia femoral, acetabuloplastia y las lesiones del labrum. Con el correr de los años y los avances tecnológicos la artroscopia ha logrado resultados similares a la cirugía abierta para el tratamiento de esta patología.

Bardakos y col.,⁶ fueron unos de los primeros en publicar un estudio comparando el debridamiento del labrum con debridamiento y resección de la lesión tipo CAM. Los primeros presentaron 60% de buenos resultados mientras que el tratamiento del CAM tenía 83%. En cuanto a la resección del PINCER Larson y col.,⁷ publicaron un estudio comparativo de acetabuloplastia con debridamiento labral y acetabuloplastia con reparación del labrum acetabular, los resultados mostraron que aquellos pacientes que se les reparaba el labrum presentaban resultados excelentes en 89,7% mientras que con la resección del labrum solo un 66,7%.

En un trabajo con 10 años de seguimiento, Byrd y Jones⁸ observaron resultados excelentes o muy buenos en 83% de los pacientes en ausencia de artrosis. La presencia de cambios degenerativos articulares llevo a que el 88% de los pacientes tuviera que convertirse a una artroplastia total de cadera a 10 años.

Gupta y col.,⁹ evaluó en un estudio de 738 pacientes con 2 años de seguimiento que la mejoría es significativa con una satisfacción de los pacientes de 7,86 pts. (de 0-10).

Incluso en revisiones de artroscopia los resultados son buenos o excelentes. Domb y col.,¹⁰ mostraron en una serie de 47 pacientes que fueron revisados que las escalas mejoraban significativamente con un mínimo de 2 años de seguimiento. La principal causa de revisión fue el no tratar o el déficit de resección del SFFA. Sólo 3 pacientes necesitaron conversión a artroplastia en el estudio.

En casos de lesiones labrales que no pueden ser reparadas o revisiones con resecciones labrales amplias, Philippon¹¹ ha descrito la reconstrucción labral. Esta puede realizarse con aloinjerto o autoinjerto de semitendinoso, recto interno, brazo reflejo del recto anterior o banda ilioltibial. Presentó una serie de 47 pacientes con un año de seguimiento con una mejoría significativa.

COMPLICACIONES

La incidencia de complicaciones es relativamente baja,²⁰ rondando aproximadamente el 1,5%. Las complicaciones

mas frecuentes son: las lesiones nerviosas del nervio femoro cutáneo, lesiones condrales iatrogénicas y complicaciones por el uso de bomba de infusión.^{12,13}

Otras menos frecuentes son la artritis séptica, TVP/TEP, luxación o subluxación iatrogénica, neuropraxia transitoria del nervio pudendo, peroneal y ciático, siendo estas transitorias en la mayoría de los casos.

La extravasación de liquido al abdomen a través de la vaina del psoas ha sido descrita, generando un síndrome compartimental del abdomen e incluso llegando a producir un paro cardiorespiratorio.^{14,15}

La osteonecrosis y fracturas del cuello han sido descritas aunque muy raras, y puede evitarse con los cuidados de resección, de los vasos retinaculares y el uso de muletas en el postoperatorio.¹⁶

Las calcificaciones heterotópicas, aunque raras pueden ser causa de revisión y malos resultados.¹⁷

La rotura del instrumental puede ocurrir, especialmente al principio de la curva de aprendizaje. Pudiendo evitarse con la correcta técnica y el instrumental apropiado.

PERLAS

1. Posición: Correcta posición del poste, prueba de tracción y del perfil.
2. Portales: Realizar los portales que sean necesarios para resolver la patología.
3. Capsulotomía: La movilidad del artroscopio es limitada, de ser necesario y no estar contraindicada, realizar la capsulotomía de la amplitud de que se crea necesaria. Tanto entre portales como en "T".
4. Visualización: La utilización de la óptica de 30° y 70°, para lograr un campo visual más amplio.
5. Indicaciones: Evitar indicaciones limite al inicio de la curva de aprendizaje. Buscar indicaciones claras, con diagnóstico claro.

CONCLUSIÓN

En líneas generales los resultados de la artroscopia de cadera para el tratamiento de SFFA y lesiones labrales presenta resultados excelentes en más del 80% de los pacientes. El principal factor negativo en la bibliografía es la presencia de artrosis en el momento de la cirugía, tanto grado 2 de la escala de tonnis o una luz articular menos a 2 mm en la radiografía preoperatoria. Otros factores son la edad, mayores de 40 años, la obesidad, y un mayor ángulo alfa preoperatorio.

A medida que la comprensión de las patologías, imágenes e instrumental artroscópico vaya evolucionando la variedad de posibilidades terapéuticas va ir en aumento. La

correcta selección del paciente es determinante para lograr buenos resultados. La artroscopia de cadera ha demostrado ser un procedimiento seguro con bajas complicaciones y buenos resultados reproducibles en cuanto a dolor y me-

jería de la función.

Aún faltan estudios con seguimiento a largo plazo, multicéntricos para evaluar el efecto de este procedimiento en la historia natural de la patología.

BIBLIOGRAFÍA

1. Bedi A, Kelly BT, Khanduja V. Arthroscopic hip preservation surgery: current concepts and perspective. *Bone Joint J* 13; 95-b: 10-19.
2. Classen T, Korsmeier K, Kamminga M, Beck S, Rekowski J, Jager M, et al. Is early treatment of cam-type femoroacetabular impingement the key to avoiding associated full thickness isolated chondral defects? *Knee Surg Sports Traumatol Arthrosc* 2014.
3. Philippon MJ, Schenker ML, Briggs KK, Kuppersmith DA, Maxwell RB, Stubbs AJ. Revision hip arthroscopy. *Am J Sports Med*. 2007;35(11):1918-1921.
4. Sawyer GA, Briggs KK, Dornan G, Ommen D, Philippon MJ. Clinical Outcomes After Arthroscopic Hip Labral Repair Using Looped Versus Pierced Suture Techniques. *Am J Sports Med* July 2015 43 1683-1688.
5. Mardones RM, Gonzalez C, Chen Q, Zobitz M, Kaufman KR, Trousdale RT. Surgical treatment of femoroacetabular impingement: evaluation of the effect of the size of the resection. *J Bone Joint Surg Am*. 2005;87(2):273-279.
6. Bardakos NV, Vasconcelos JC, Villar RN. Early outcome of hip arthroscopy for femoroacetabular impingement. *J Bone Joint Surg Am* 2008;90:1570-1575.
7. Larson CM, Giveans MR. Arthroscopic debridement versus refixation of the acetabular labrum associated with femoroacetabular impingement. *Arthroscopy* 2009;25:369-376.
8. Byrd JWT, Jones KS. Hip arthroscopy for labral pathology: Prospective analysis with 10-year follow-up. *Arthroscopy* 2009;25:365-368.
9. Gupta A, Redmond JM, Stake CE, Dunne KF, Domb BG. Does Primary Hip Arthroscopy Result in Improved Clinical Outcomes? 2-Year Clinical Follow-up on a Mixed Group of 738 Consecutive Primary Hip Arthroscopies Performed at a High-Volume Referral Center *The American Journal of Sports Medicine*, Vol. XX, No. X, Published online Jan 28.
10. Domb BG, Stake CE, Lindner D, El-Bitar Y, Jackson TJ, Revision Hip Preservation Surgery With Hip Arthroscopy: Clinical Outcomes *Arthroscopy*, Vol 30, No 5 (May), 2014: pp 581-587.
11. Philippon MJ, Briggs KK, Hay CJ, Kuppersmith DA, Dewing CB, Huang MJ. Arthroscopic labral reconstruction in the hip using iliotibial band autograft: technique and early outcomes. *Arthroscopy*. 2010;26(6):750-756.
12. Ilizaliturri VM Jr. Complications of arthroscopic femoroacetabular impingement treatment: a review. *Clin Orthop Relat Res*. 2009; 467(3):760-768.
13. Sampson TG. Complications of hip arthroscopy. *Clin Sports Med*. 2001;20(4):831-835.
14. Fowler J, Owens BD. Abdominal compartment syndrome after hip arthroscopy. *Arthroscopy*. 2010;26(1):128-130.
15. Bartlett CS, DiFelice GS, Buly RL, Quinn TJ, Green DS, Helfet DL. Cardiac arrest as a result of intraabdominal extravasation of fluid during arthroscopic removal of a loose body from the hip joint of a patient with an acetabular fracture. *J Orthop Trauma*. 1998;12(4):294-299.
16. Ayeni OR, Bedi A, Lorich DG, Kelly BT. Femoral neck fracture after arthroscopic management of femoroacetabular impingement: a case report. *J Bone Joint Surg Am*. 2011;93(9):e47.
17. Harris JD, McCormick FM, Abrams GD, Gupta AK, Ellis TJ, Bach Jr. BR, Bush-Joseph CA, Nho SJ. Complications and Reoperations During and After Hip Arthroscopy: A Systematic Review of 92 Studies and More Than 6,000 Patients *Arthroscopy: The Journal of Arthroscopic and Related Surgery*, Vol 29, No 3 (March), 2013: pp 589-595.
18. Saw T, Villar R. Footballer's hip: A report of six cases. *J Bone Joint Surg Br* 2003;86:655-658.
19. Farjo LA, Glick JM, Sampson TG. Hip arthroscopy for acetabular labral tears. *Arthroscopy* 1999;15:132-137.
20. Philippon MJ, Briggs KK, Yen YM, Kuppersmith DA. Outcomes following hip arthroscopy for femoroacetabular impingement with associated chondrolabral dysfunction: minimum two-year follow-up. *J Bone Joint Surg Br*. 2009;91(1):16-23.